

# Zespół niedorozwoju lewego serca — współczesne metody leczenia

Contemporary strategies of the hypoplastic left heart syndrome treatment

Jacek Kołcz, Janusz Skalski

Klinika Kardiologii Dziecięcej, Polsko-Amerykański Instytut Pediatrii, *Collegium Medicum* Uniwersytetu Jagiellońskiego, Kraków

## WSTĘP

Historia naturalna zespołu niedorozwoju lewego serca (HLHS) jest krótka. Większość nieleczonych noworodków umiera w pierwszych 7–10 dniach życia. Po zamknięciu się przewodu tętniczego zostaje przerwana perfuzja systemowa, rozwijają się objawy ostrej niewydolności serca, które w krótkim czasie prowadzą do nieodwracalnych zmian. Częstość występowania wady jest określana na 2–3/10 000 żywych porodów [1], co oznacza, że w skali kraju ok. 80–90 noworodków rocznie wymaga leczenia [2].

Najczęściej stosowana metoda leczenia paliatywnego, dostępna od lat 80. XX wieku, obejmuje 3 etapy przeprowadzane we wczesnym dzieciństwie (operacja Norwooda w wieku noworodkowym, operacja hemi-Fontana lub dwukierunkowe zespolenie Glenna w wieku ok. 4–6 miesięcy, operacja Fontana w wieku ok. 18–24 miesięcy). Wraz z postępem kardiologii w ostatniej dekadzie i wprowadzaniem kolejnych modyfikacji w etapowym leczeniu istotnie poprawiła się przeżywalność, sięgając obecnie 70–80% po 5 latach od operacji Fontana [3, 4]. Pomimo poprawiających się wyników kolejnych zabiegów chirurgicznych, dzieci z HLHS wymagają stałej opieki wielospecjalistycznej dostosowującej leczenie do zaburzeń homeostazy będących konsekwencją tzw. „fizjologii Fontana” u pacjentów z pojedynczą komorą o morfologii komory prawej.

Przeszczep serca u noworodka z HLHS, wprowadzony również 3 dekady temu, wciąż wiąże się z ryzykiem odrzucenia narządu i powikłaniami immunosupresji (zakażenia, nowotwory). Leczenie jest obciążone znacznym odsetkiem powikłań i śmiertelnością, która jest zwiększana przez niedostatek odpowiednich dawców [5]. Jedną z metod ograniczenia śmiertelności wśród oczekujących biorców jest wyko-

nywanie u noworodków przeszczepów od dawców niezgodnych pod względem głównych grup krwi (AB0-niekompatybilnych). Dzięki niedojrzałości noworodkowego układu immunologicznego i układu dopełniacza w grupie tej nie obserwuje się ostrego odrzucenia przeszczepionego narządu [6, 7]. Choć jakość życia po transplantacji serca jest lepsza w porównaniu z pacjentami po etapowym wytworzeniu krążenia Fontana, ryzyko całej strategii jest potęgowane przez konieczność przeprowadzania retransplantacji. Wyniki leczenia są podobne do paliatywnego postępowania etapowego: przeżywalność po 1, 5 i 10 latach wynosi odpowiednio 84%, 73%, 67% [8].

Przeszczepienie serca stanowi również możliwość leczenia w przypadkach skrajnej niewydolności serca po operacji Fontana, zwłaszcza na tle dysfunkcji komory. Jest to procedura obciążona najwyższym ryzykiem wśród pacjentów poddawanych transplantacji serca, ale jeśli się powiedzie, zapewnia dobrą jakość życia w tej grupie chorych [9].

Interesującym i innowacyjnym kierunkiem badań w leczeniu niewydolności komory jest zastosowanie progenitorowych komórek macierzystych izolowanych ze szpiku kostnego, podawanych bezpośrednio do naczyń wieńcowych [10]. Komórki te mogą polepszyć funkcję serca poprzez poprawę ukrwienia, różnicowanie się w kardiomiocyty i wbudowywanie się w strukturę mięśnia sercowego [11, 12]. Czynniki parakryne wydzielane przez komórki progenitorowe mogą hamować apoptozę w obrębie serca i wpływać na procesy przebudowy lub stymulować podobne komórki w obrębie serca (*tissue-resident progenitor cells*) [13]. Dodatkowo efekty te mogą być potęgowane przez stymulujący wpływ sildenafilu i erytropoetyny na komórki progenitorowe [14, 15].

---

## Adres do korespondencji:

dr n. med. Jacek Kołcz, Klinika Kardiologii Dziecięcej, Polsko-Amerykański Instytut Pediatrii, *Collegium Medicum* Uniwersytetu Jagiellońskiego, ul. Wielicka 265, 30–663 Kraków, tel: +48 12 658 20 11, e-mail: mikolcz@cyf-kr.edu.pl

Praca wpłynęła: 09.07.2010 r. Zaakceptowana do druku: 08.09.2010 r.

Copyright © Polskie Towarzystwo Kardiologiczne

## DIAGNOSTYKA I INTERWENCJE PRENATALNE

Rozwój technik sonograficznych pozwolił na rozpoznawanie HLHS już w pierwszym trymestrze życia płodowego. Wzrastająca wykrywalność wady pozwala na zaplanowanie opieki kardiologicznej i kardiochirurgicznej, edukację rodziny, poinformowanie o możliwościach postępowania i ich rezultatach oraz w pełni świadome podjęcie koniecznych decyzji. Czynniki dodatkowo obciążające rokowanie stwierdza się u ok. 30% płodów z HLHS (pozasercowe anomalie genetyczne lub zespoły chromosomalne, wcześniactwo < 34. tygodnia, restrykcyjne połączenie międzyprzedsionkowe, istotna niedomykalność zastawki trójdzielnej, dysfunkcja komory) [16]. Choć nie stwierdzono wpływu diagnostyki prenatalnej na przeżywalność u noworodków z HLHS, to w tej grupie mniejszy jest odsetek powikłań neurologicznych [17]. Diagnostyka prenatalna może mieć negatywny wpływ na losy dziecka, jeśli rodzice podejmują decyzję o terminacji ciąży. W niektórych krajach, gdzie odsetek terminacji ciąży jest stosunkowo wysoki, rozwój diagnostyki prenatalnej spowodował spadek urodzeń dzieci z HLHS [18].

Interwencje płodowe w HLHS zostały rozwinięte w celu poprawienia hemodynamiki i zapobiegania rozwojowi wady. Obecnie w wadzie tej stosuje się dwa typy zabiegów: septostomię balonową w przypadku istotnej restrykcji komunikacji międzyprzedsionkowej oraz balonową plastykę zastawki aortalnej w przypadkach krytycznego jej zwężenia. Interwencje te przyczyniają się do zwiększenia przepływu krwi przez „lewe serce” i zapobiegają nieprawidłowemu rozwojowi jego struktur. Zabiegi są wykonywane pod kontrolą ultrasonografii (echokardiografii płodowej), przezskórnie (przez powłoki matki i ścianę macicy) lub poprzez duże naczynia i w ok. 20% wiążą się z utratą płodu [19].

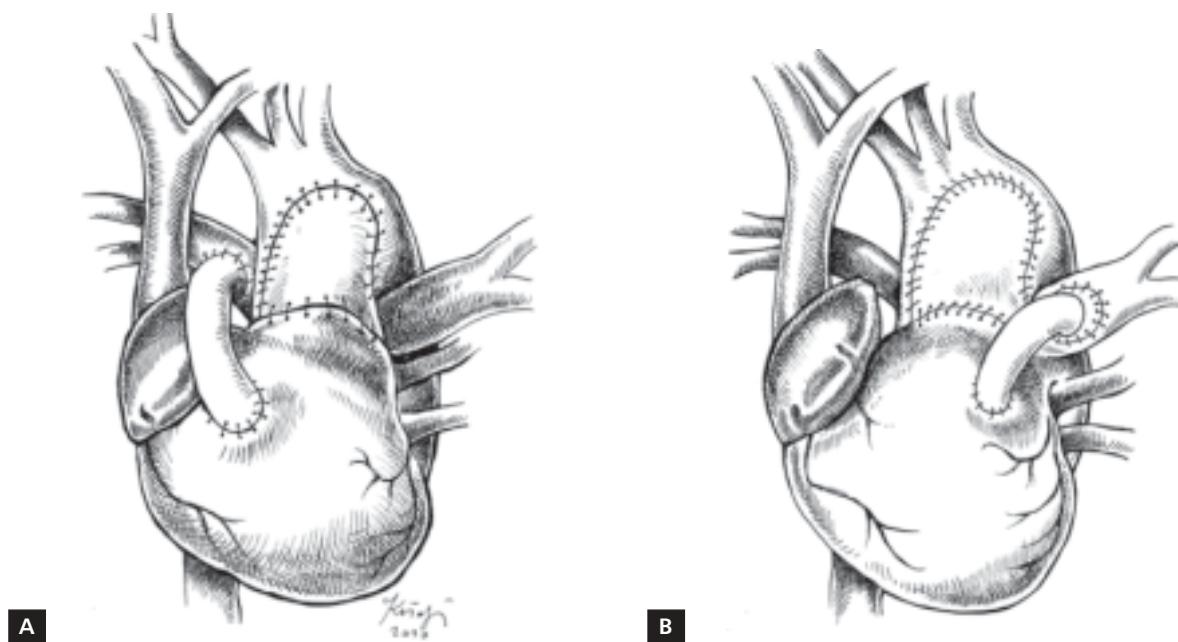
W trakcie prenatalnych interwencji jest możliwe również przeprowadzenie dokładnej diagnostyki genetycznej. Co prawda przyczyna wady jest wieloczynnikowa i nie ustalono pojedynczego genu, który byłby odpowiedzialny za jej rozwój, ale są znane zaburzenia dotyczące genu dla koneksyny 43, czynnika transkrypcyjnego NKX2, NOTCH1 oraz zaburzenia w obrębie chromosomu 11q23.3. Anomalie chromosomalne obserwuje się w ok. 5–12% płodów [20]. Ustalono ryzyko nawrotu wady w przyszłych ciążach wynosi 2–4%, a w rodzinach z dwójką dzieci obarczonych wadą sięga 25% [21].

## PIERWSZY ETAP LECZENIA

W ostatniej dekadzie profil ryzyka metody leczenia etapowego zmienił się głównie poprzez wprowadzone modyfikacje. Istotnymi elementami wpływającymi na jego wyniki są obecnie: wcześniactwo, niska urodzeniowa masa ciała, zaburzenia genetyczne, towarzyszące wady pozasercowe, nieprawidłowości spływu i zwężenia żył płucnych, istotna niedomykalność zastawki trójdzielnej, upośledzona funkcja pojedynczej komory [22]. Obecnie stosowane modyfikacje

operacji Norwooda dotyczą rodzaju i umiejscowienia zespolenia systemowo-płucnego. Wytworzenie zespolenia między gałęziami tętnicy płucnej a odgałęzieniami aorty (np. zmodyfikowane zespolenie Blalock-Taussig — BTS) pozwala na kontrolowanie przepływu przez płuca i odpowiednie utlenowanie krwi w krążeniu systemowym, przyczynia się jednak do podkradania krwi z krążenia wieńcowego oraz mózgowego, zarówno w fazie skurczu, jak i rozkurczu [23]. Zastosowanie zespolenia między prawą komorą a pniem tętnicy płucnej (RV–PA), umiejscowione po prawej lub lewej stronie rekonstruowanej aorty (ryc. 1), spowodowało zmianę charakteru przepływu krwi przez płuca i zlikwidowało zjawisko podkradania krwi z krążenia systemowego, przyczyniając się do poprawy wyników leczenia w niektórych ośrodkach kardiochirurgicznych [24]. Po jej wprowadzeniu stwierdzono również zmniejszenie odsetka niedomykalności zastawki trójdzielnej, lepszy, symetryczny rozwój gałęzi tętnicy płucnej oraz zmniejszenie śmiertelności między I i II etapem leczenia [25, 26]. W aktualnym wieloosrodkowym randomizowanym badaniu porównującym grupę pacjentów z HLHS pod względem sposobu wytworzenia napływu krwi do płuc (RVPA v. RBTS) stwierdzono większą częstość reinterwencji lub konieczność wcześniejszego wykonywania drugiego etapu leczenia w grupie RV–PA. Nie zarejestrowano natomiast różnicy w przeżywalności powyżej 12. miesiąca po operacji Norwooda (włączając drugi etap leczenia) oraz częstości powikłań we wczesnym okresie pooperacyjnym. W okresie między etapami stwierdzono większą częstość powikłań i reinterwencji w grupie RV–PA [23]. Najczęstsze tego typu powikłania to zwężenie lewej gałęzi tętnicy płucnej i zwężenie w obrębie komorowego odcinka zespolenia RV–PA. Lepszy rozwój lewej gałęzi tętnicy płucnej osiągnięto, umiejscawiając zespolenia RV–PA po prawej stronie zrekonstruowanej aorty, natomiast zastosowanie politetrafluoroetylenowego naczynia wzmocnionego śródściennymi pierścieniami (karbowanego) spowodowało spadek częstości zwężeń zespolenia niemal do zera [27].

W okresie ostatnich 3 lat (tj. od czerwca 2007 do czerwca 2010 r.) w Klinice Kardiochirurgii Dziecięcej CMU w Krakowie zmodyfikowaną operację Norwooda wykonano u 81 noworodków z HLHS. Zespolenie RV–PA umiejscowiono po lewej stronie rekonstruowanej aorty u 68 (84%) dzieci, natomiast po jej prawej stronie — u 16% dzieci. Przed drugim etapem leczenia stwierdzono lepszy rozwój lewej gałęzi tętnicy płucnej w grupie pacjentów z zespoleniem umiejscowionym po stronie prawej (Z-score LPA:  $-2,20 \pm 1,8$  v.  $-0,969 \pm 1,3$ ; Mann-Whitney:  $p = 0,04$ ). We wczesnym okresie pooperacyjnym w grupie tej zmarło 5 (6,2%) dzieci, a między pierwszym i drugim etapem leczenia — 2 (2,6%) niemowląt. Najczęstszymi przyczynami zgonów były dysfunkcja komory i niewydolność wielonarządowa. W aktualnych doniesieniach wczesna przeżywalność po operacji Norwooda



**Rycina 1.** Obecnie stosowane metody wytwarzania napływu krwi do krążenia płucnego podczas pierwszego etapu leczenia zespołu niedorozwoju lewego serca (zmodyfikowana operacja Norwooda); **A.** Zespolecie prawa komora–tętnica płucna (RV–PA) umiejscowione po prawej stronie zrekonstruowanej aorty; **B.** RV–PA po lewej stronie zrekonstruowanej aorty

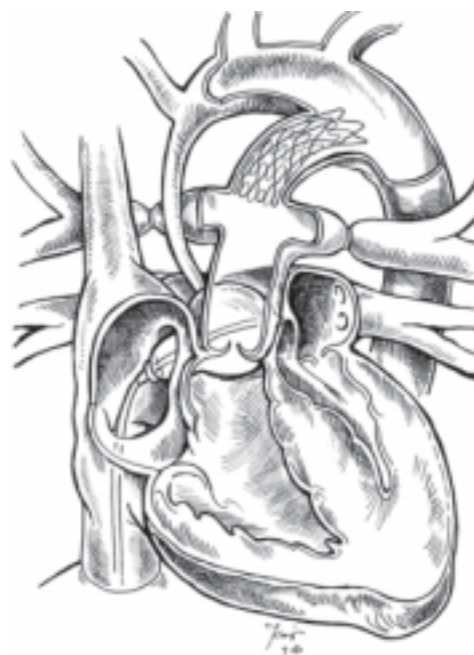
wynosi 85–90% [28], a wyniki leczenia są istotnie lepsze w ośrodkach, które leczą duże liczby pacjentów, w porównaniu z ośrodkami leczącymi kilkoro do kilkunastu noworodków z HLHS w ciągu roku [29].

### ZABIEG HYBRYDOWY

Alternatywną metodą wobec klasycznej operacji Norwooda jest zyskujący coraz większą popularność zabieg hybrydowy [30] (implantacja stentu do przewodu tętniczego, zwężenie opaskami gałęzi tętnicy płucnej i poszerzenie komunikacji międzyprzedsionkowej metodą Rushkinda) (ryc. 2).

Zabieg hybrydowy pozwala na uniknięcie złożonej operacji z zastosowaniem krążenia pozaustrojowego w wieku noworodkowym i odroczenie rekonstrukcji łuku aorty do drugiego etapu leczenia. Choć może się wiązać z powikłaniami (przemieszczenie się stentu, a także opasek zwężających gałęzie tętnicy płucnej, zakrzep w obrębie stentu), to w ostatnich doniesieniach zaprezentowano przeżywalność rzędu 80–97% [31, 32].

W okresie między kolejnymi etapami istotne znaczenie mają dokładne monitorowanie pacjentów i systematyczne badania kontrolne (*interstage follow-up*). Po wprowadzeniu odpowiedniej edukacji rodziców oraz tzw. programu monitorowania domowego (utlenowanie krwi systemowej z użyciem pulsoksymetru, codzienna kontrola zmian masy ciała) zredukowano znacznie liczbę powikłań i osiągnięto lepszą przeżywalność [33]. Śmiertelność między etapami wynosi 4–15%, a głównymi przyczynami zgonów są: dysfunkcja komory, zwę-



**Rycina 2.** Schemat postępowania hybrydowego w pierwszym etapie leczenia zespołu niedorozwoju lewego serca

żenie cieśni lub łuku aorty, restrykcja komunikacji międzyprzedsionkowej, zaburzenia krążenia wieńcowego i zwężenie lub niedrożność zespolecia systemowo-płucnego [34]. Z problemami tymi wiążą się również najczęstsze reinterwencje po

pierwszym etapie leczenia. Zwężenie cieśni aorty pojawia się z częstością ok. 5–10% i w większości przypadków jest skutecznie likwidowane metodą przezskórnej plastyki balonowej. Techniki kardiologii inwazyjnej są wykorzystywane również do implantacji stentów w obręb powstających zwężeń zespolenia. Plastyka zastawki trójdzielnej oraz interwencje w obrębie gałęzi tętnicy płucnej są wykonywane w trakcie II etapu leczenia (chirurgiczna plastyka lub zabieg hybrydowy) [23].

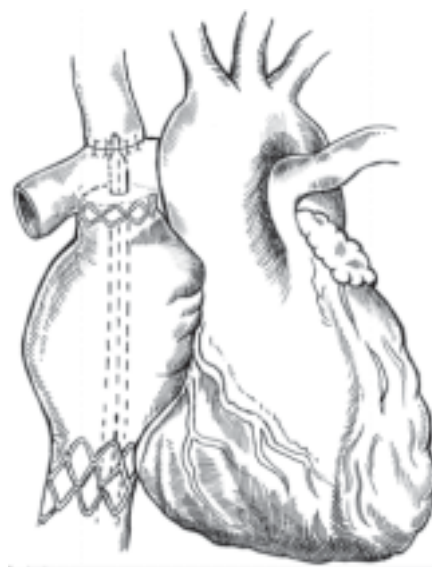
### DRUGI ETAP LECZENIA

Obecnie stosuje się dwie podstawowe techniki chirurgiczne — operację hemi-Fontana oraz dwukierunkowe zespolenie Glenna. Popularność operacji hemi-Fontana wzrosła po opublikowaniu wyników badań Bove i deLevala, którzy zastosowali matematyczne modelowanie z użyciem metod dynamiki płynów do porównania parametrów hemodynamicznych omawianych metod. Choć autorzy nie wskazują jednoznacznie na kliniczną wyższość którejkolwiek z technik operacyjnych, według ich badań straty energii w tunelu bocznym wewnątrzprzedsionkowym (trzeci etap leczenia) wytworzonym po wcześniejszej operacji hemi-Fontana są istotnie niższe w porównaniu z rozproszeniem energii w tunelu wytworzonym po operacji dwukierunkowego Glenna. Stwierdzono również bardziej fizjologiczną dystrybucję krwi do obydwu płuc po operacji hemi-Fontana [35].

Drugi etap leczenia po wcześniejszym postępowaniu hybrydowym jest operacją bardziej skomplikowaną i dłuższą. Stanowi połączenie operacji Norwooda i operacji hemi-Fontana, a w niektórych ośrodkach również stanowi przygotowanie do wykonania III etapu leczenia wady metodami kardiologii inwazyjnej [36].

### TRZECI ETAP LECZENIA

Obecnie najczęściej stosuje się następujące metody wytworzenia całkowitego połączenia żylnopłucnego (TCPC): technikę tunelu bocznego wewnątrzprzedsionkowego, tzw. zewnątrzsercową operację Fontana, metodę tunelu bocznego zewnątrzprzedsionkowego i tunel wewnątrz-zewnątrzsercowy [37]. Intensywnie badaną techniką jest całkowite połączenie żylnopłucne wykonane metodami kardiologii interwencyjnej przy użyciu pokrytego politetrafluoroetylenem stentu (*covered stent*). Zabieg wymaga odpowiedniego przygotowania pacjenta w czasie II etapu leczenia. Wówczas w obręb ujścia żyły głównej dolnej i żyły głównej górnej wszysywa się fragmenty stentów (niepełne pierścienie) stanowiące rusztowanie, znacznik oraz „punkt zaczepienia”. Całkowite połączenie żylnopłucne polega na wprowadzeniu pokrytego stentu umocowanego na balonie przez żyłę udową i ustawieniu go na granicy ujść żył głównych [38]. Rozprężenie balonu pod kontrolą angiografii i echokardiografii pozwala na dokładne umiejscowienie stentu we właściwej pozycji (ryc. 3).



**Rycina 3.** Zabieg Fontana (całkowite połączenie żylnopłucne) przy użyciu technik kardiologii interwencyjnej

### POSTĘPOWANIE PO OPERACJI FONTANA

Pacjenci z HLHS po zakończeniu leczenia etapowego mogą się spotykać z problemami charakterystycznymi dla „fizjologii Fontana”. Dysfunkcja komory, zaburzenia funkcjonowania śródbłonna naczyniowego, zmiana właściwości naczyń tętniczych i żylnych, zaburzenia nerwowych i hormonalnych mechanizmów regulacyjnych oraz zmiany oporu łożyska naczyniowego płuc przyczyniają się do powstawania przesieków, niewydolności wątroby i zaburzeń układu hemostatycznego. Mogą się również pojawiać zaburzenia rytmu serca, niedomykalność zastawki przedsionkowo-komorowej, enteropatia wysiękowa i przewlekłe plastyczne zapalenie oskrzeli.

Zmiany hormonalne u pacjentów po operacji Fontana charakteryzują się aktywacją układu renina-angiotensyna-aldosteron (RAA) oraz podwyższonym stężeniem peptydów natriuretycznych i wazopresyny [39]. U pacjentów z przewlekłą niewydolnością serca stwierdzono podwyższone stężenie przedsionkowego peptydu natriuretycznego, mózgowego peptydu natriuretycznego, adrenaliny, noradrenaliny, reniny i aldosteronu [40]. Wydolność wysiękowa pacjentów po operacji Fontana jest obniżona od ok. 30% do 40% [41]. Zaburzona odpowiedź chronotropowa, spowodowana dysfunkcją węzła zatokowego oraz autonomicznego układu nerwowego serca, dodatkowo upośledza możliwość zwiększenia rzutu systemowego [42]. Parametry oddechowe wskazują na zwiększenie stosunku fizjologicznej przestrzeni martwej ( $V_d/V_t$ ) do pojemności oddechowej oraz zwiększenie oddechowego ekwiwalentu dla dwutlenku węgla ( $VE/VCO_2$ ). Takie zmiany świadczą o nieprawidłowym stosunku wentylacji do perfuzji. Zwiększe-

nie oddechowego ekwiwalentu dla dwutlenku węgla może także wskazywać na zmniejszoną wrażliwość chemoreceptorów na ciśnienie parcjalne dwutlenku węgla we krwi [43]. Zmniejszona tolerancja wysiłku u pacjentów po operacji Fontana częściowo wynika także ze zmniejszonej sprawności mięśni szkieletowych [44].

W związku z istotnymi zaburzeniami fizjologii, jakie powoduje operacja Fontana, poszukuje się metod terapii mających poprawić długoterminową funkcję komory i wyniki leczenia w populacji pacjentów z HLHS. Wyniki wielu badań wskazują, że stosowanie inhibitorów konwertazy angiotensyny (ACE) nie powoduje dostatecznej blokady układu RAA. Istotna korelacja stężenia reniny z przedłużającymi się przesiękami i stymulacja produkcji reniny przez angiotensynę II sugerują, że pełniejsza blokada osi RAA w skojarzeniu z inhibitorami receptora angiotensynowego (sartany), wprowadzenie bezpośrednich inhibitorów reniny (aliskiren) oraz antagonistów aldosteronu (eplerenon) mogą przynieść pożądany efekt, zmniejszając częstość powstawania przesieków, powikłań pooperacyjnych, skracając czas hospitalizacji i zmniejszając koszty leczenia. Stosowanie inhibitorów ACE z dodatkową aktywnością tkankową (chinapryl, ramiapryl) może wpływać na przebudowę mięśnia komory, działając synergistycznie z sartanami oraz antagonistami aldosteronu. Wobec wzrastającego z czasem stężenia endoteliny i oporu w tętnicy płucnej, zaleca się używanie antagonistów receptorów endoteliny (bosentan). Podobny efekt daje sildenafil stosowany w leczeniu enteropatii wysiękowej i plastyicznego zapalenia oskrzeli [45], poprawia wydolność wysiłkową po operacji Fontana [46] oraz istotnie wpływa na poprawę funkcji przerośniętej prawej komory [47].

## WNIOSKI

Wraz z upowszechnieniem się modyfikacji operacji Norwooda zanotowano istotną poprawę wyników leczenia HLHS. Diagnostyka i interwencje prenatalne, innowacyjne metody diagnostyki genetycznej oraz biologii molekularnej z wykorzystaniem komórek macierzystych, nowe leki i strategie farmakoterapii, a także ciągle modyfikowane techniki chirurgiczne lub hybrydowe przyczyniają się do znaczącego postępu w leczeniu wady. Rozwój kardiologii interwencyjnej umożliwi przeprowadzenie etapowego leczenia wady z jedną tylko operacją w krążeniu pozaustrojowym (pierwszy i trzeci etap mogą być wykonane metodami hybrydowymi lub interwencyjnymi). Dokładna ocena wprowadzanych modyfikacji i kolejne innowacje pozwolą na zdefiniowanie optymalnej strategii postępowania przyczyniającej się do poprawy przeżywalności oraz jakości życia pacjentów z HLHS.

**Konflikt interesów:** nie zgłoszono

## Piśmiennictwo

1. Morris CD, Outcalt J, Menashe VD. Hypoplastic left heart syndrome: natural history in a geographically defined population. *Pediatrics*, 1990; 85: 977–983.
2. Główny Urząd Statystyczny. Mały rocznik statystyczny Polski 2009. Zakład Wydawnictw Statystycznych, Warszawa 2009.
3. Mahle WT, Spray TL, Wernovsky G et al. Survival after reconstructive surgery for hypoplastic left heart syndrome: a 15-year experience from a single institution. *Circulation*, 2000; 102 (suppl. 3): III136–III141.
4. Tweddell JS, Hoffman GM, Mussatto KA et al. Improved survival of patients undergoing palliation of hypoplastic left heart syndrome: lessons learned from 115 consecutive patients. *Circulation*, 2002; 106 (suppl. 1): I82–I89.
5. Chiavarelli M, Gundry S, Razzouk A et al. Cardiac transplantation for infants with hypoplastic left heart syndrome. *JAMA*, 1993; 270: 2944–2947.
6. Boucek RJ Jr, Chrisant MR. Cardiac transplantation for hypoplastic left heart syndrome. *Cardiol Young*, 2004; 14 (suppl. 1): 83–87.
7. West LJ, Pollock-Barziv SM, Dipchand AI et al. ABO-incompatible heart transplantation in infants. *N Engl J Med*, 2001; 344: 793–800.
8. Boucek MM, Edwards LB, Keck BM et al. The Registry of the International Society for Heart and Lung Transplantation: Fifth Official Pediatric Report: 2001 to 2002. *J Heart Lung Transplant*, 2002; 21: 827–840.
9. Mitchell MB, Campbell DN, Boucek MM. Heart transplantation for the failing Fontan circulation. *Semin Thorac Cardiovasc Surg Pediatr Card Surg Ann*, 2004; 7: 56–64.
10. Rupp S, Zeiher AM, Dimmeler S et al. A regenerative strategy for heart failure in hypoplastic left heart syndrome: intracoronary administration of autologous bone marrow-derived progenitor cells. *J Heart Lung Transplant*, 2010; 29: 574–577.
11. Dimmeler S, Zeiher AM, Schneider MD. Unchain my heart: the scientific foundations of cardiac repair. *J Clin Invest*, 2005; 115: 572–583.
12. Rupp S, Koyanagi M, Iwasaki M et al. Genetic proof-of-concept for cardiac gene expression in human circulating blood-derived progenitor cells. *J Am Coll Cardiol*, 2008; 51: 2289–2290.
13. Gnechchi M, He H, Liang OD et al. Paracrine action accounts for marked protection of ischemic heart by Akt-modified mesenchymal stem cells. *Nat Med*, 2005; 11: 367–368.
14. Diller GP, van Eijl S, Okonko DO et al. Circulating endothelial progenitor cells in patients with Eisenmenger syndrome and idiopathic pulmonary arterial hypertension. *Circulation*, 2008; 117: 3020–3030.
15. Bahlmann FH, De Groot K, Spandau JM et al. Erythropoietin regulates endothelial progenitor cells. *Blood*, 2004; 103: 921–926.
16. Rychik J, Szawast A, Natarajan S et al. Perinatal and early surgical outcome for the fetus with hypoplastic left heart syndrome: a five-year single institutional experience. *Ultrasound Obstet Gynecol*, 2010; 36: 465–470.
17. Mahle W, Clancy R, McGaurn S et al. Impact of prenatal diagnosis on survival and early neurologic morbidity in neonates with the hypoplastic left heart syndrome. *Pediatrics*, 2001; 107: 1277–1282.
18. Allan LD, Cook A, Sullivan I et al. Hypoplastic left heart syndrome: effects of fetal echocardiography on birth prevalence. *Lancet*, 1991; 337: 959–961.
19. Tworetzky W, Wilkins-Haug L, Jennings RW et al. Balloon dilation of severe aortic stenosis in the fetus: potential for prevention of hypoplastic left heart syndrome: candidate selection, technique, and results of successful intervention. *Circulation*, 2004; 110: 2125–2131.

20. Guenthard J, Bueler E, Jaeggi E et al. Possible genes for left heart formation on 11q23.3. *Ann Genet*, 1994; 37: 143–146.
21. Cox H, Wilson DI. The genetics of hypoplastic left heart syndrome. *Fetal Matern Med Rev*, 2007; 18: 103–120.
22. Gaynor JW, Mahle WT, Cohen MI et al. Risk factors for mortality after the Norwood procedure. *Eur J Cardiothorac Surg*, 2000; 22: 82–89.
23. Ohye RG, Sleeper LA, Mahony L et al. Pediatric Heart Network Investigators. Comparison of shunt types in the Norwood procedure for single-ventricle lesions. *N Engl J Med*, 2010; 27: 1980–1992.
24. Januszewska K, Kozlik-Feldmann R, Malec E et al. Right ventricle-to-pulmonary artery shunt in norwood procedure: early results. *World J Pediatric Congenital Heart Surg*, 2010; 1: 44–50.
25. Pizarro C, Mroczek T, Malec E. Right ventricle to pulmonary artery conduit reduces interim mortality after stage 1 Norwood for hypoplastic left heart syndrome. *Ann Thorac Surg*, 2004; 78: 1959–1965.
26. Rumball EM, McGuirk SP, Stumper O et al. The RV-PA conduit stimulates better growth of the pulmonary arteries in hypoplastic left heart syndrome. *Eur J Cardiothorac Surg*, 2005; 27: 801–806.
27. Hasaniya NW, Shattuck H, Razzouk A et al. Modification of ventricular-to-pulmonary shunt to minimize proximal conduit obstruction after stage I Norwood reconstruction. *Ann Thorac Surg*, 2010; 89: e4–e6.
28. Tweddell JS, Hoff man GM, Mussatto KA et al. Improved survival of patients undergoing palliation of hypoplastic left heart syndrome: lessons learned from 115 consecutive patients. *Circulation*, 2002; 106 (suppl. 1): I82–I89.
29. Checchia PA, McCollegan J, Daher N et al. The effect of surgical case volume on outcome after the Norwood procedure. *J Thorac Cardiovasc Surg*, 2005; 129: 754–759.
30. Boucek MM, Chan K, Pietra BA et al. Primary and total interventional stage I palliation for hypoplastic left heart syndrome. *Circulation*, 2002; 106 (suppl. II): 522.
31. Galantowicz M, Cheatham JP, Phillips A et al. Hybrid approach for hypoplastic left heart syndrome: intermediate results after the learning curve. *Ann Thorac Surg*, 2008; 85: 2063–2070.
32. Honjo O, Benson LN, Mewhort HE et al. Clinical outcomes, program evolution, and pulmonary artery growth in single ventricle palliation using hybrid and Norwood palliative strategies. *Ann Thorac Surg*, 2009; 87: 1885–1892.
33. Ghanayem NS, Hoff man GM, Mussatto KA et al. Home surveillance program prevents interstage mortality after the Norwood procedure. *J Thorac Cardiovasc Surg*, 2003; 126: 1367–1377.
34. Hehir DA, Dominguez TE, Ballweg JA et al. Risk factors for interstage death after stage 1 reconstruction of hypoplastic left heart syndrome and variants. *J Thorac Cardiovasc Surg*, 2008; 136: 94–99.
35. Bove E, de Leval M, Migliavacca F et al. Computational fluid dynamics in the evaluation of haemodynamic performance of cavopulmonary connections after the Norwood procedure for hypoplastic left heart syndrome. *J Thorac Cardiovasc Surg*, 2003; 126: 1040–1047.
36. Galantowicz M, Cheatham JP, Phillips A et al. Hybrid approach for hypoplastic left heart syndrome: intermediate results after the learning curve. *Ann Thorac Surg*, 2008; 85: 2063–2070.
37. Anderson PA, Sleeper LA, Mahony L et al. Contemporary outcomes after the Fontan procedure: a Pediatric Heart Network multicenter study. *J Am Coll Cardiol*, 2008; 52: 85–98.
38. Sallehuddin A, Mesned A, Barakati M et al. Fontan completion without surgery. *Eur J Cardiothorac Surg*, 2007; 32: 195–201.
39. Spicer RL, Uzark KC, Moore JW et al. Aortopulmonary collateral vessels and prolonged pleural effusions after modified Fontan procedures. *Am Heart J*, 1996; 131: 1164–1168.
40. Bolger AP, Sharma R, Wei L et al. Neurohormonal activation and the chronic heart failure syndrome in adults with congenital heart disease. *Circulation*, 2002; 106: 92–99.
41. Reybrouck T, Rogers R, Weymans M et al. Serial cardiorespiratory exercise testing in patients with congenital heart disease. *Eur J Pediatr*, 1995; 154: 801–806.
42. Ohuchi H, Hasegawa S, Yasuda K et al. Severely impaired cardiac autonomic nervous activity after the Fontan operation. *Circulation*, 2001; 104: 1513–1518.
43. Troutman WB, Barstow TJ, Galindo AJ et al. Abnormal dynamic cardiorespiratory responses to exercise in pediatric patients after Fontan procedure. *J Am Coll Cardiol*, 1998; 31: 668–673.
44. Inai K, Saita Y, Takeda S et al. Skeletal muscle hemodynamics and endothelial function in patients after Fontan operation. *Am J Cardiol*, 2004; 93: 792–797.
45. Haseyama K, Satomi G, Yasukochi S et al. Pulmonary vasodilation therapy with sildenafil citrate in a patient with plastic bronchitis after the Fontan procedure for hypoplastic left heart syndrome. *J Thorac Cardiovasc Surg*, 2006; 132: 1232–1233.
46. Giardini A, Balducci A, Specchia S et al. Effect of sildenafil on haemodynamic response to exercise and exercise capacity in Fontan patients. *Eur Heart J*, 2008; 29: 1681–1687.
47. Nagendran J, Archer SL, Soliman D et al. Phosphodiesterase type 5 is highly expressed in the hypertrophied human right ventricle, and acute inhibition of phosphodiesterase type 5 improves contractility. *Circulation*, 2007; 116: 238–248.